

# MAŁGORZATA GAWRYL

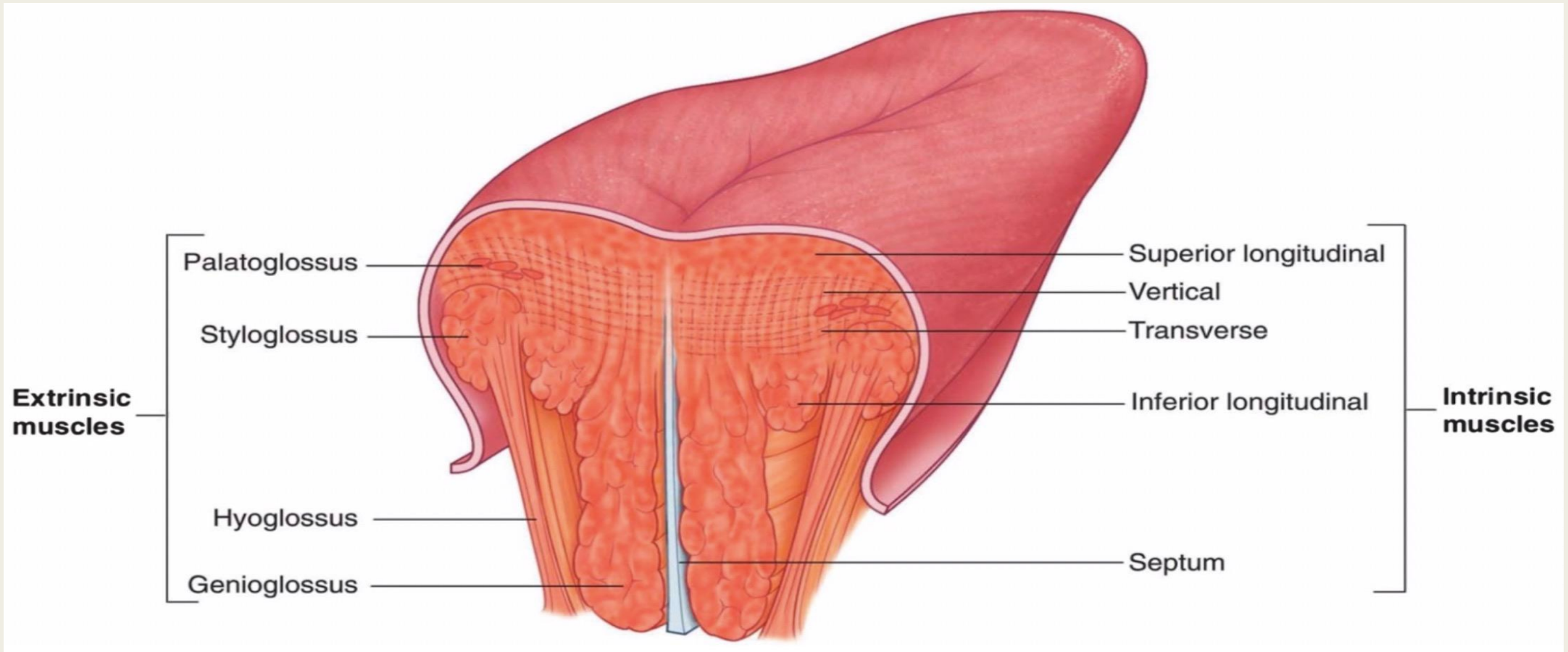
Całość prezentowanych materiałów stanowi własność Małgorzaty Gawryl jest utworem w rozumieniu ustawy z dnia 4 lutego 1994 r. o prawie autorskim i prawach pokrewnych (Dz. U. Nr 90, poz. 631). Żadna jej część nie może być rozpowszechniana lub kopiowana w jakikolwiek sposób (elektroniczny, mechaniczny lub inny) bez pisemnej zgody autorki. W przypadku zamiaru skorzystania z fragmentów lub całości materiałów proszę o kontakt: [malgorzata.gawryl@gmail.com](mailto:malgorzata.gawryl@gmail.com)

# Język

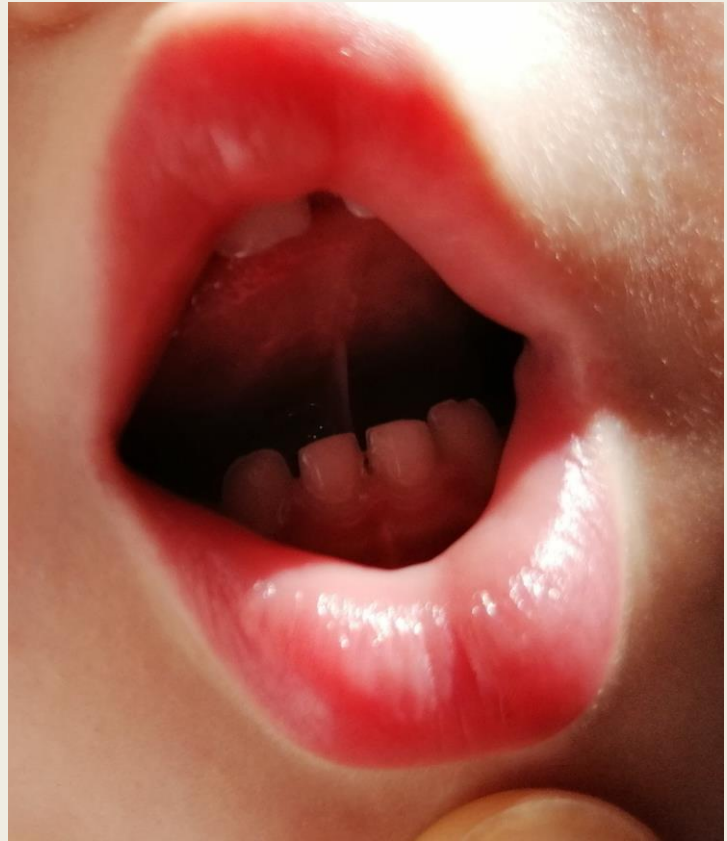
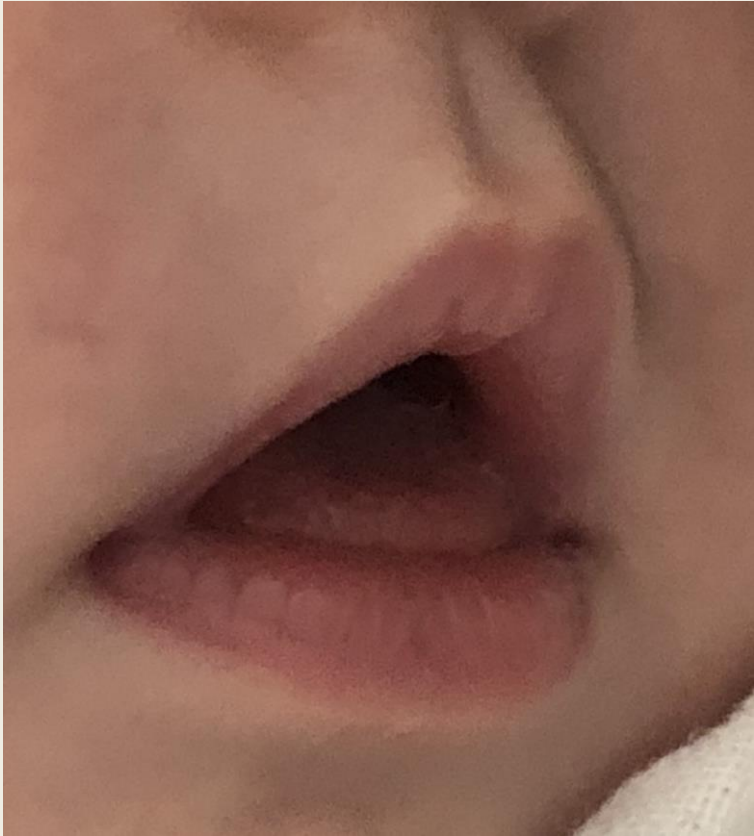
- Mięśnie zewnętrzne (poruszają językiem, jako całością):
  - Mięsień bródkowo-językowy (m. genioglossus)
  - Mięsień gnykowo-językowy (m. hyoglossus)
  - Mięsień rylcowo-językowy (m. styloglossus)
  - Mięsień podniebienne-językowy (m. palatoglossus)

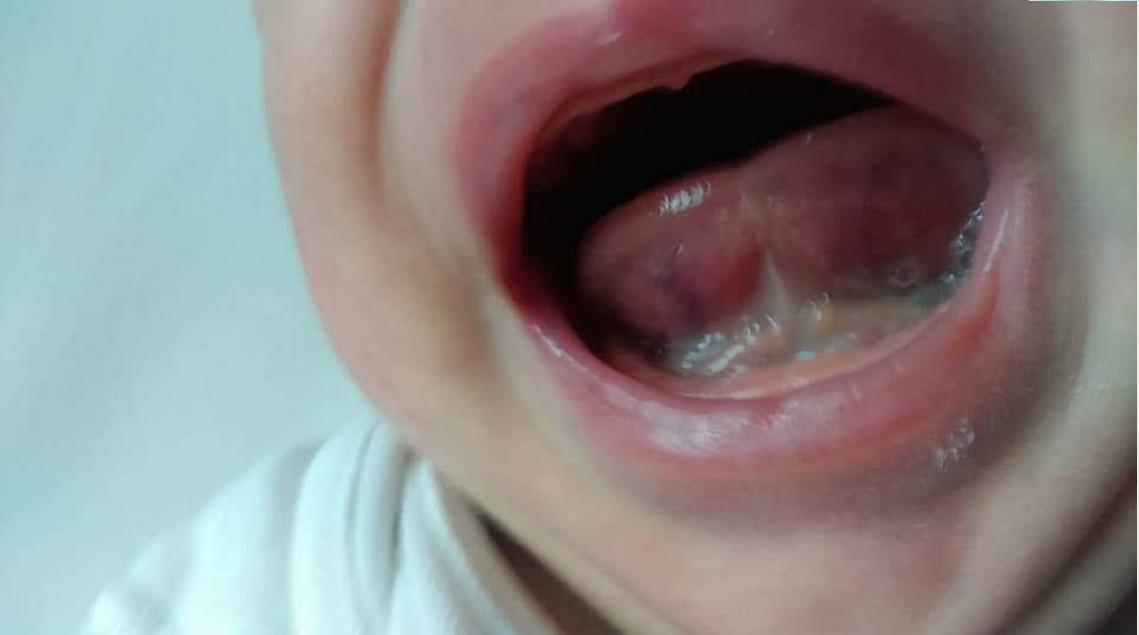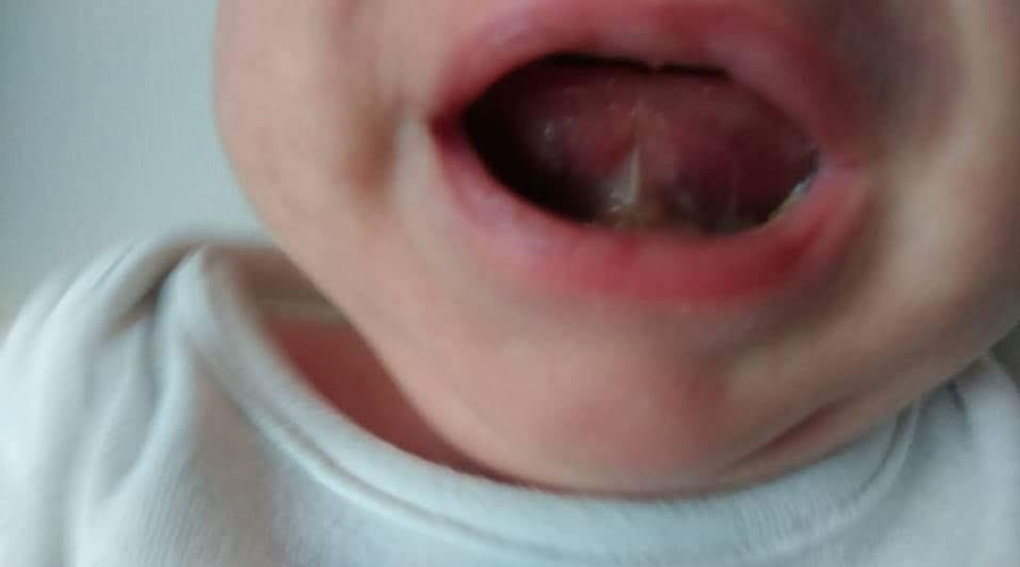■ **Mięśnie wewnętrzne (warunkują precyzyjne ruchy języka i wpływają na kształt języka)**

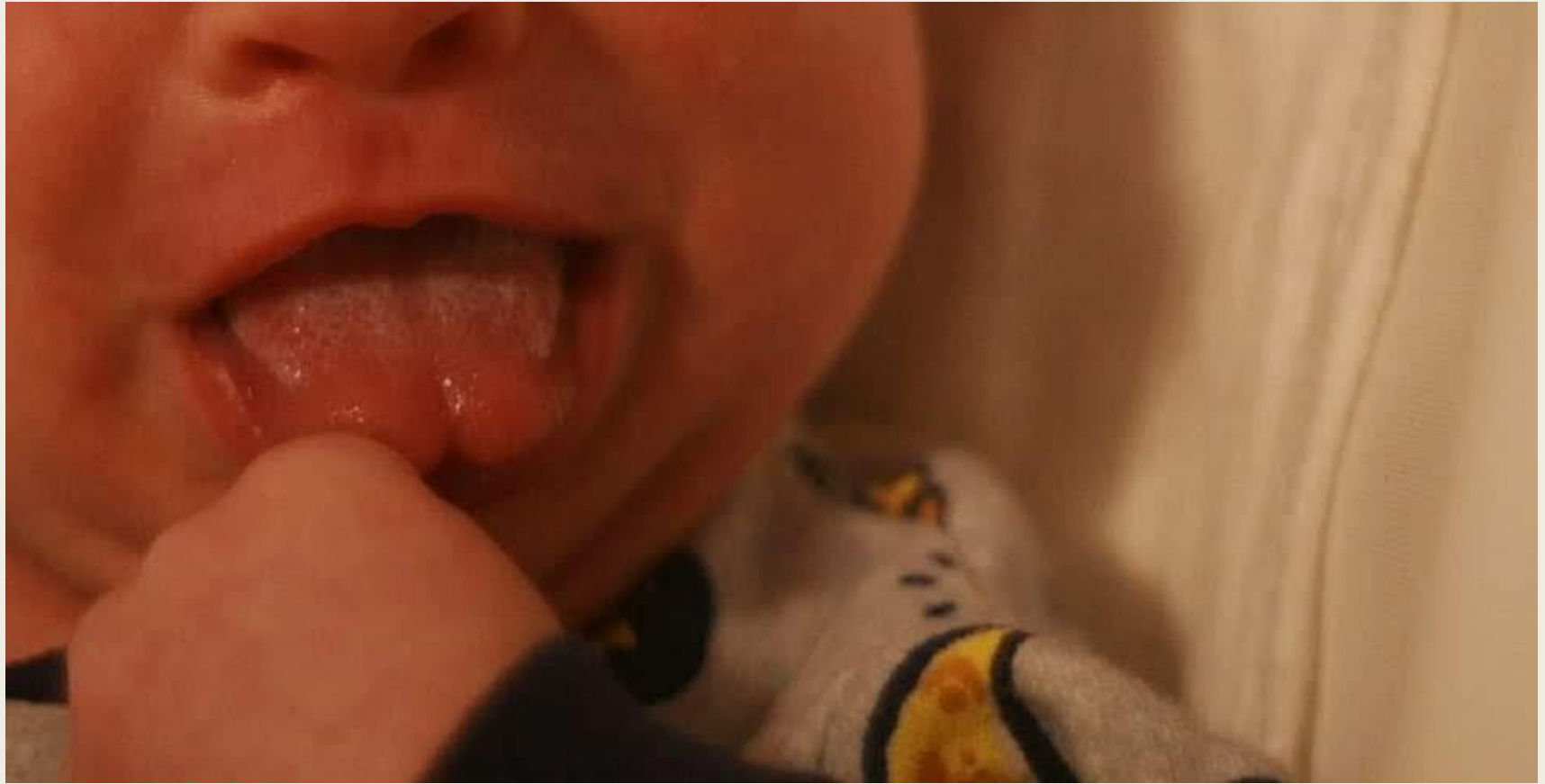- **Mięsień podłużny górny (m. longitudinalis superior)**
- **Mięsień podłużny dolny (m. longitudinalis inferior)**
- **Mięsień poprzeczny (m. transversus linguae)**
- **Mięsień pionowy (m. verticalis linguae)**

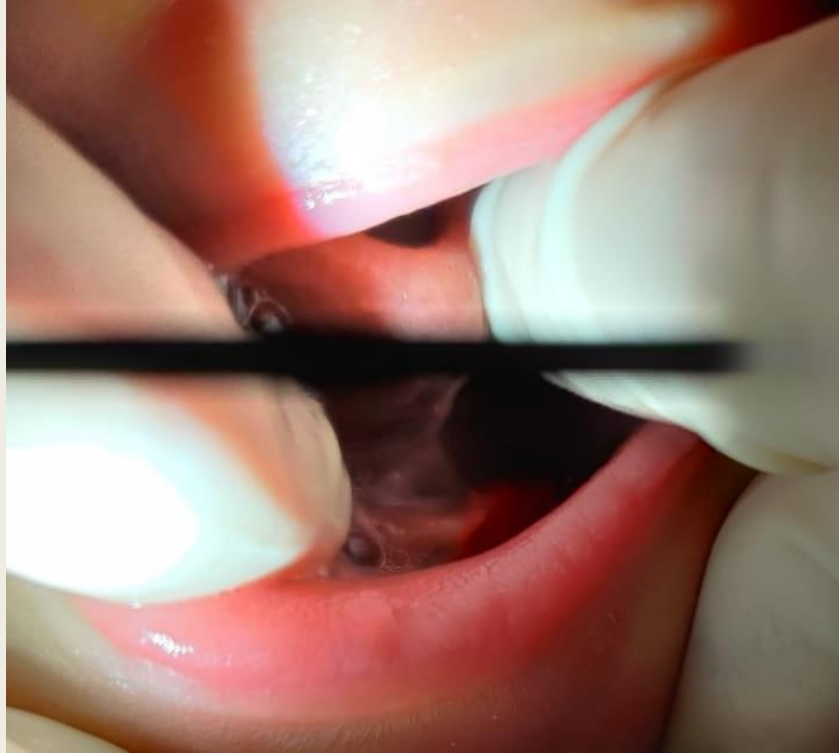

Henry Gray. [\*Anatomy of the Human Body\*](#). 12th ed. Philadelphia: Lea & Febiger; 1918. Thoroughly revised and re-edited by Warren H. Lewis. Accessed September 3, 2019.

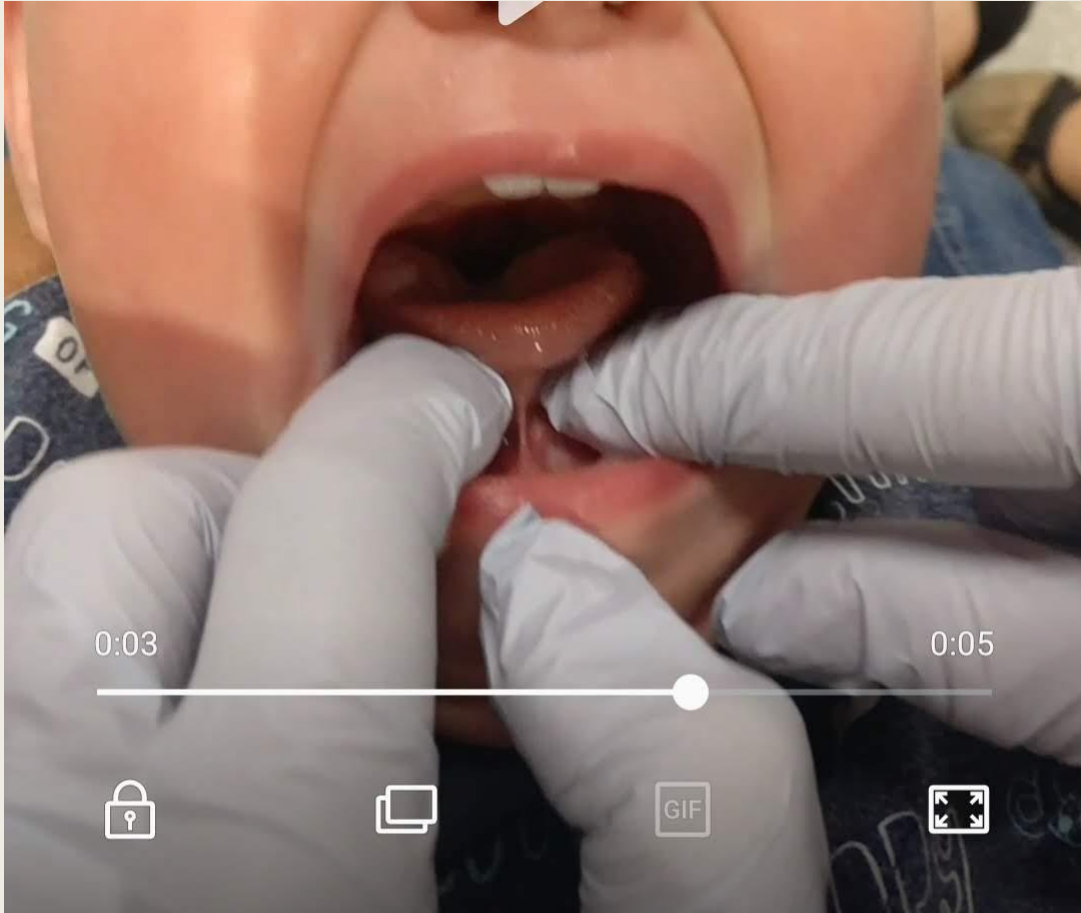


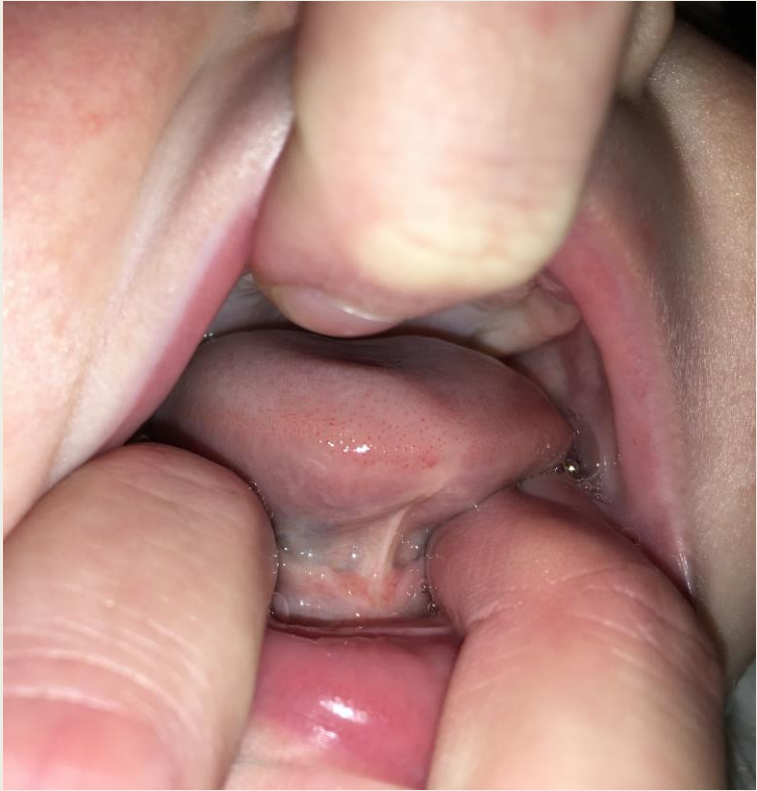
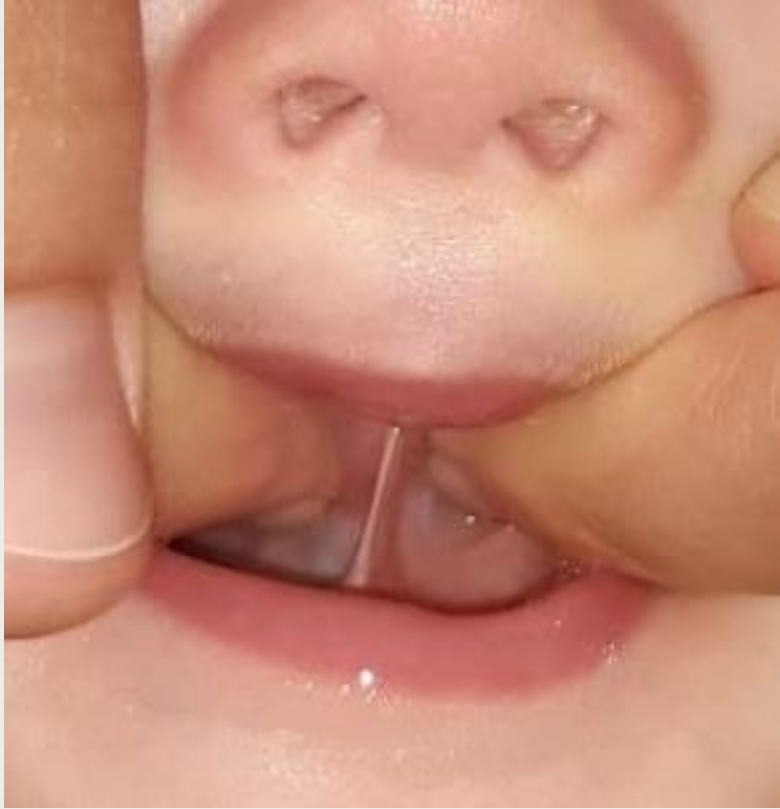




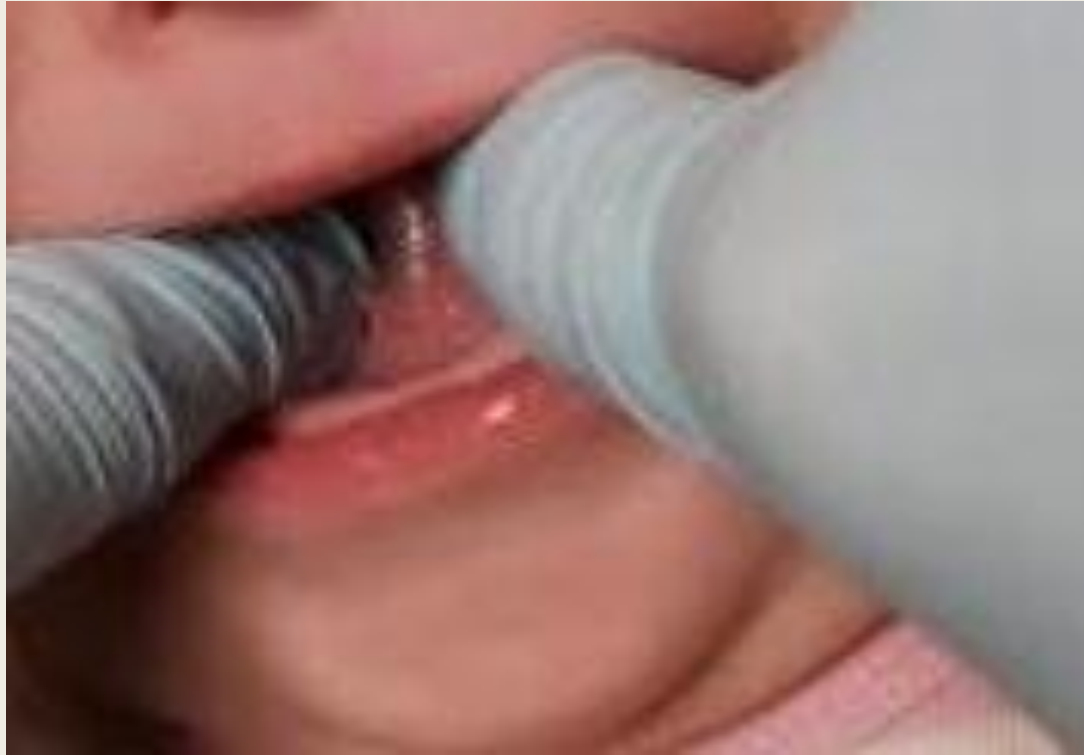


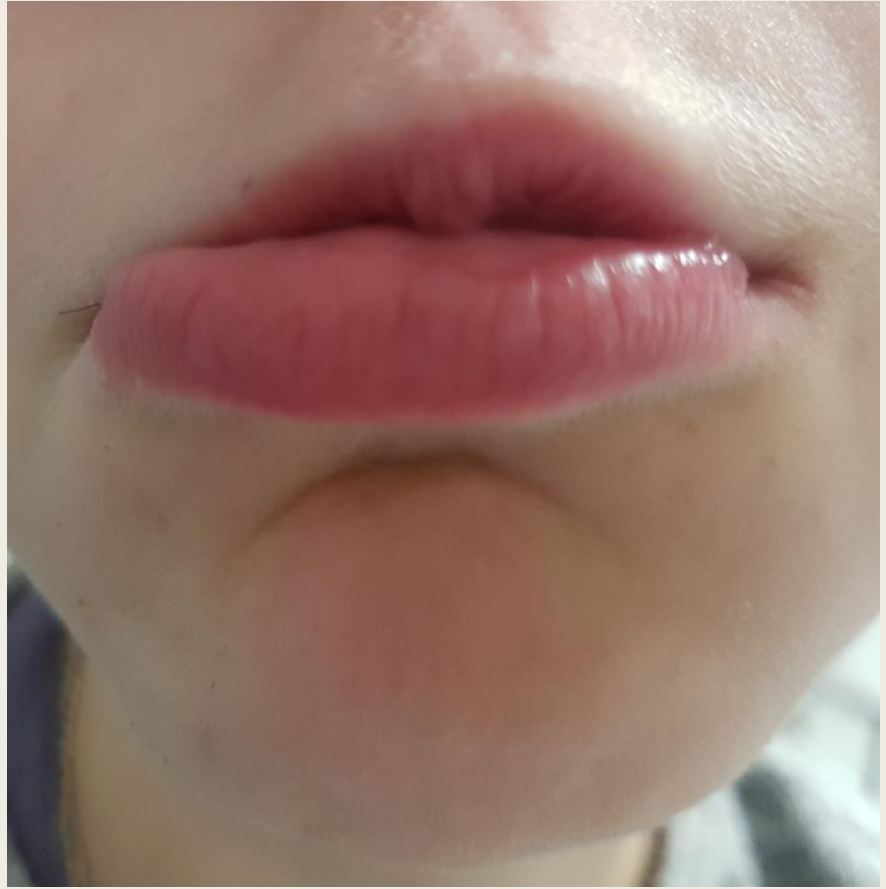
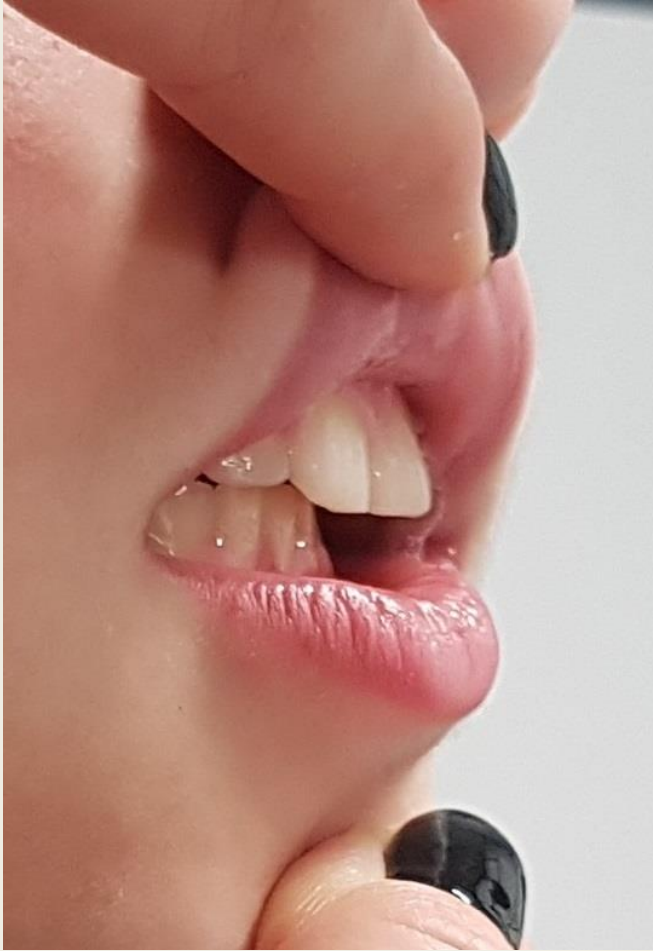

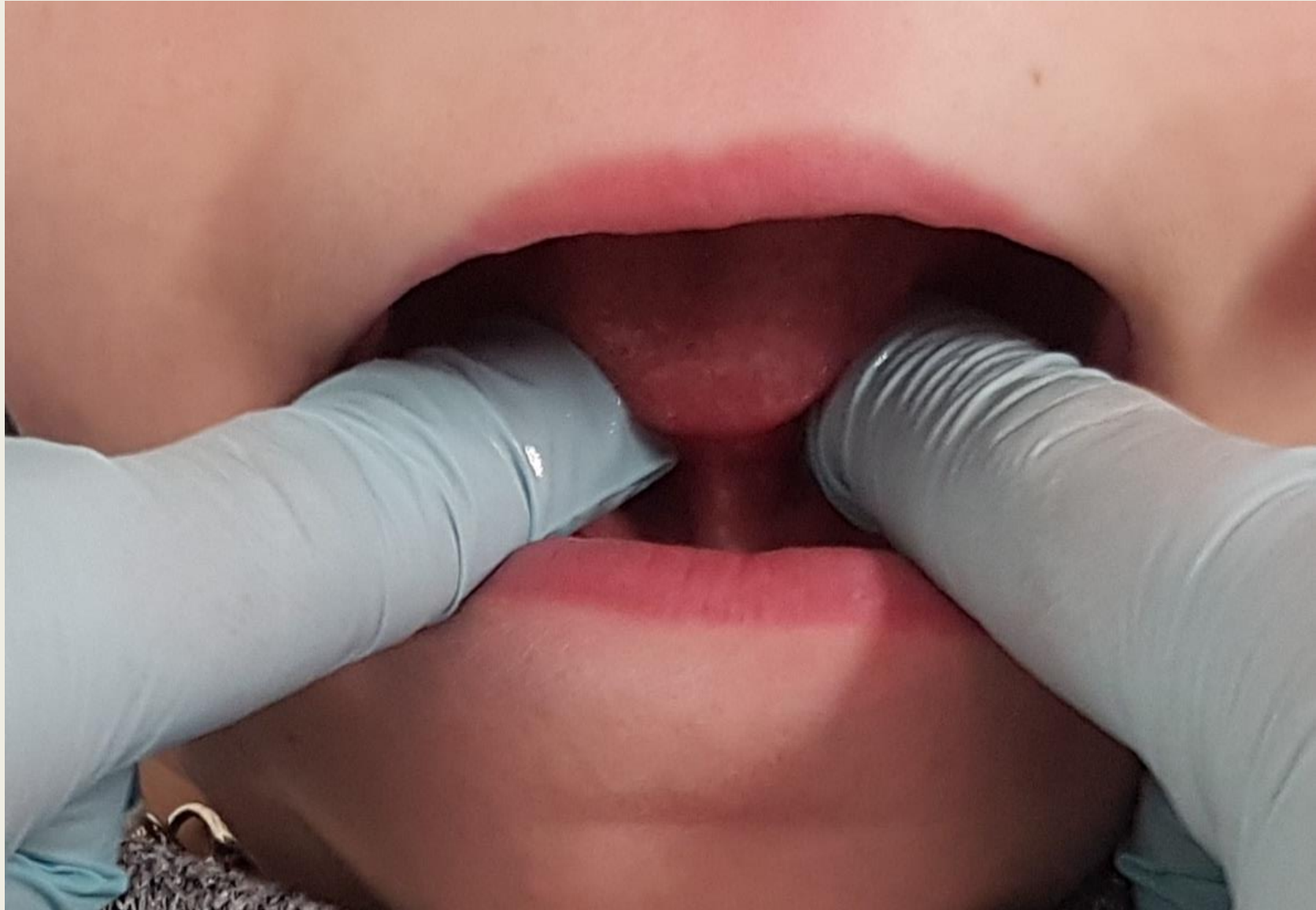# ANEMIZACJA

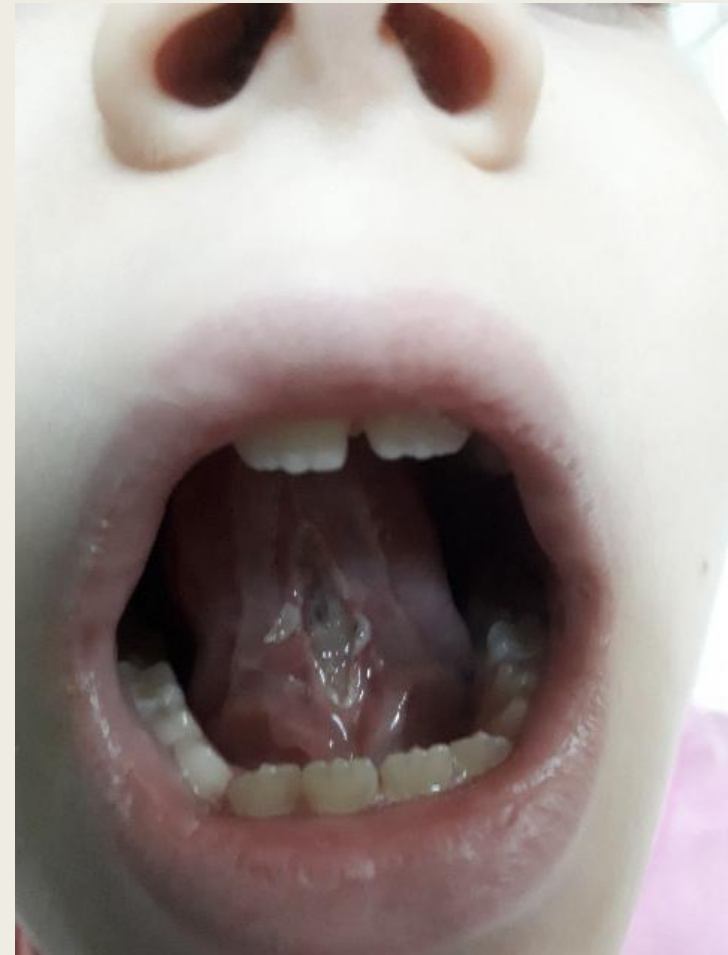
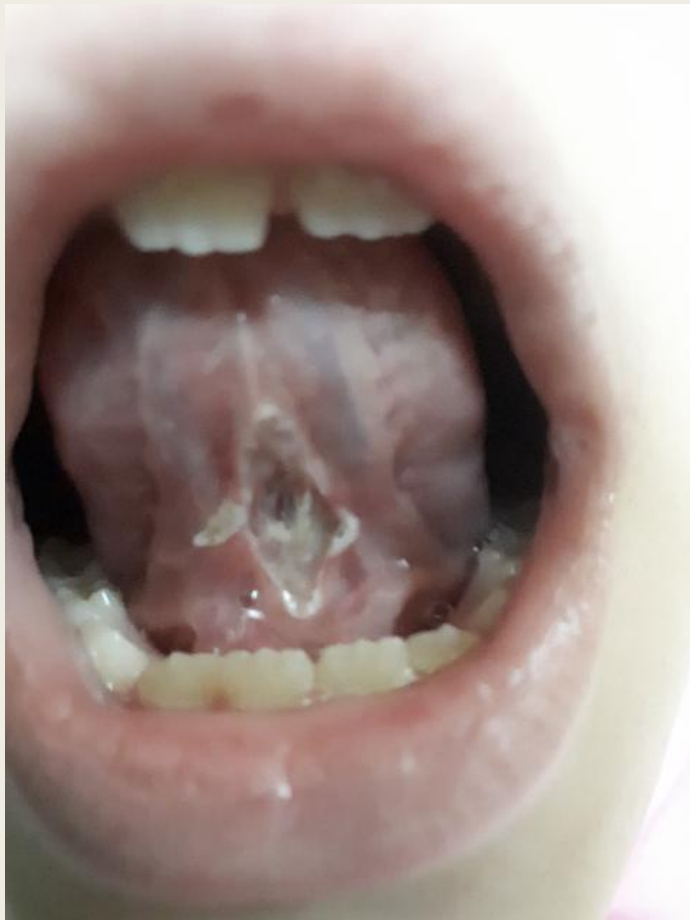




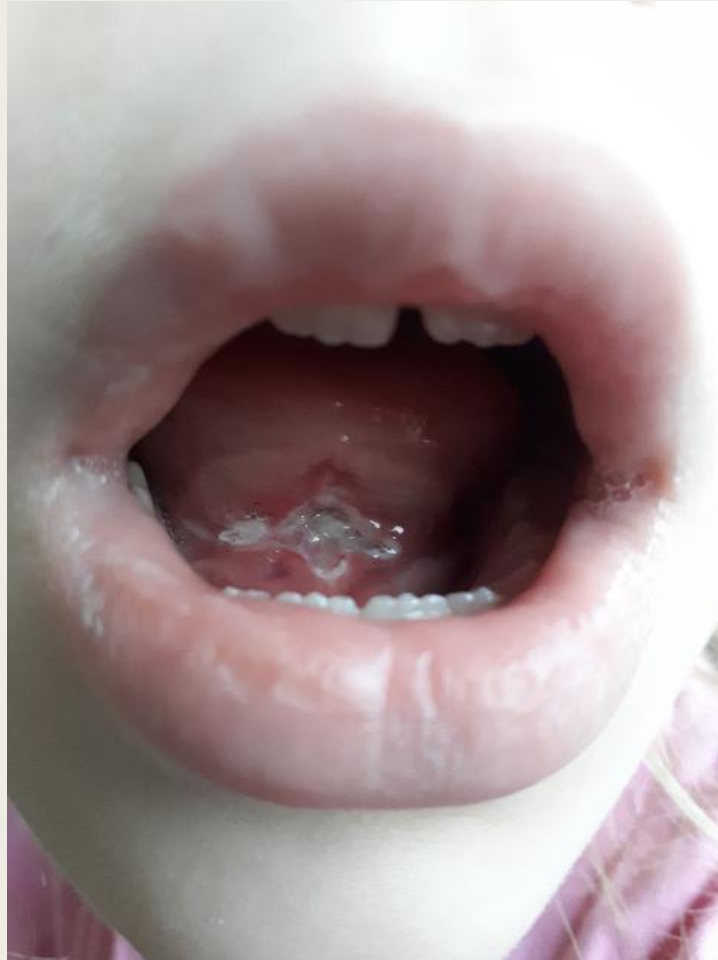

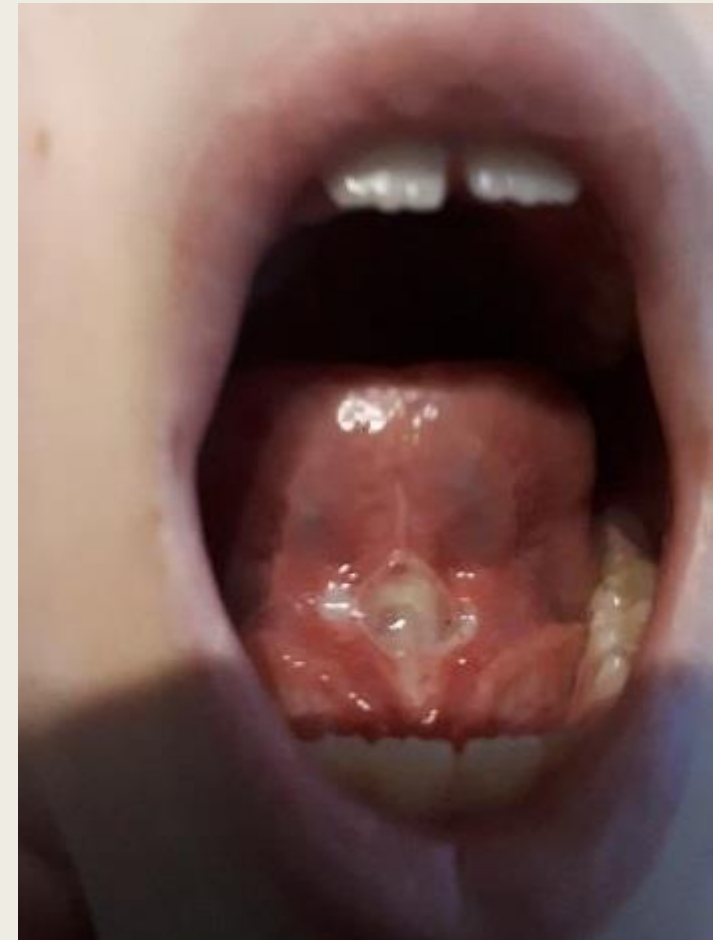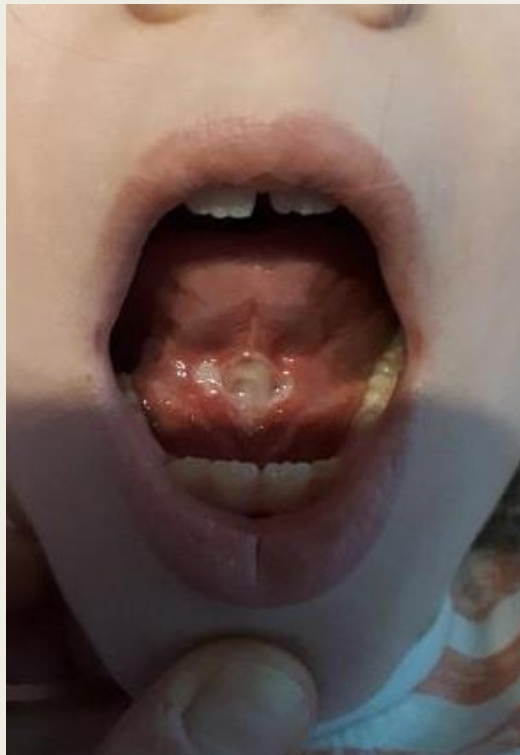6 godzin po podcięciu – brzegi rany  
skoagulowane



Następny dzień rano - brzegi rany  
skoagulowane

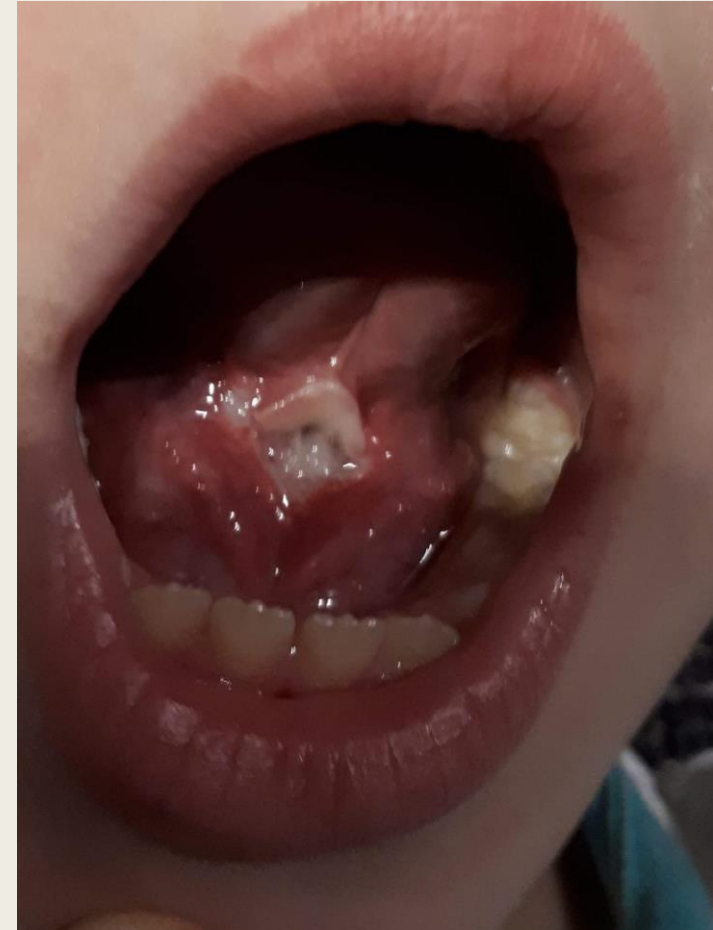
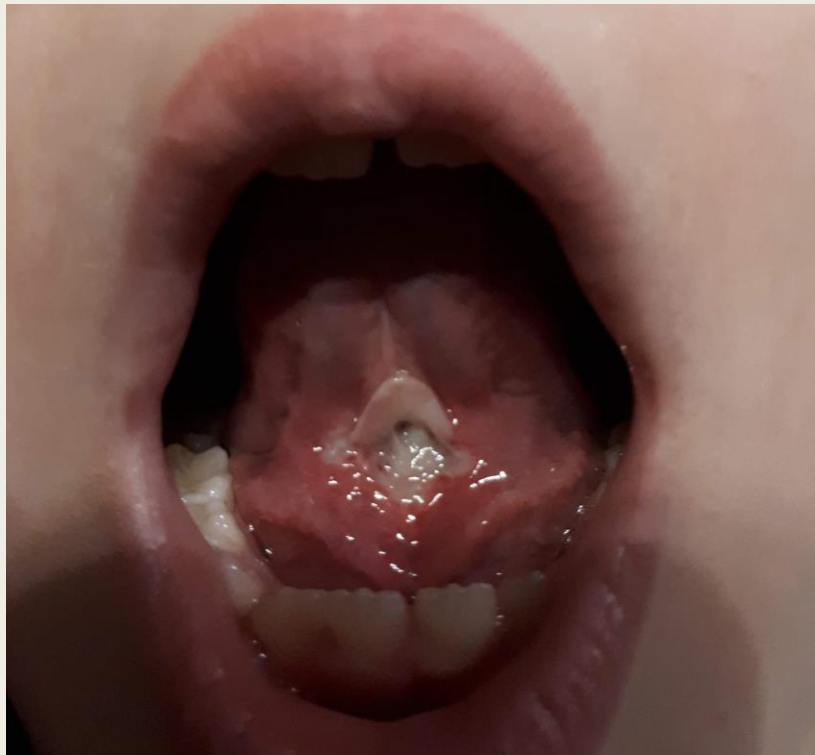
2 dobry po zabiegu - brzegi rany  
skoagulowane

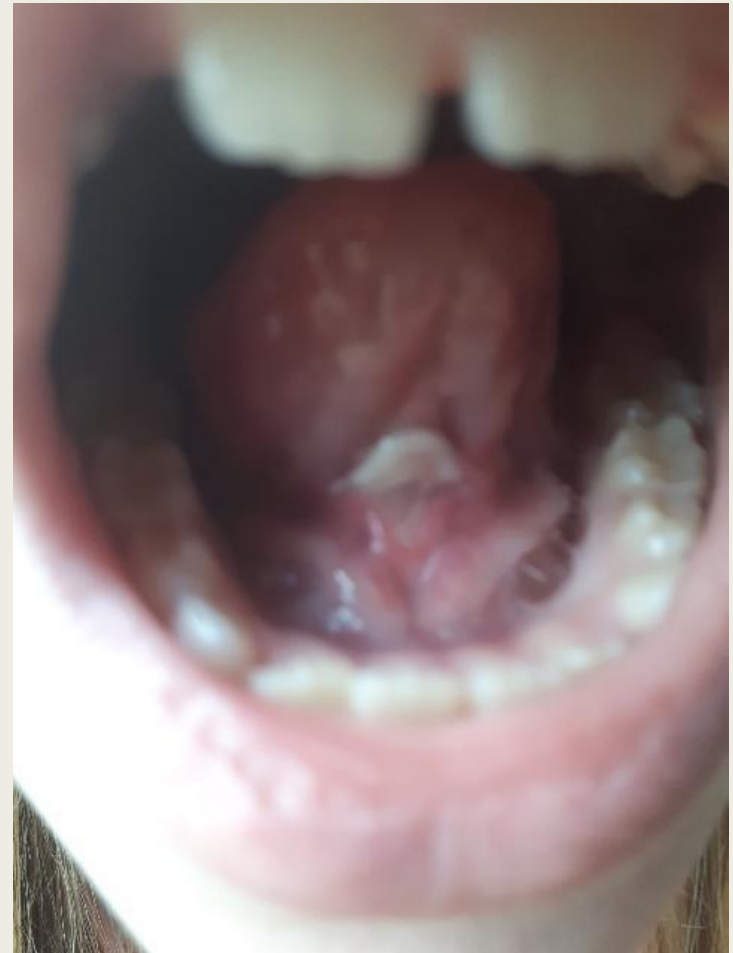
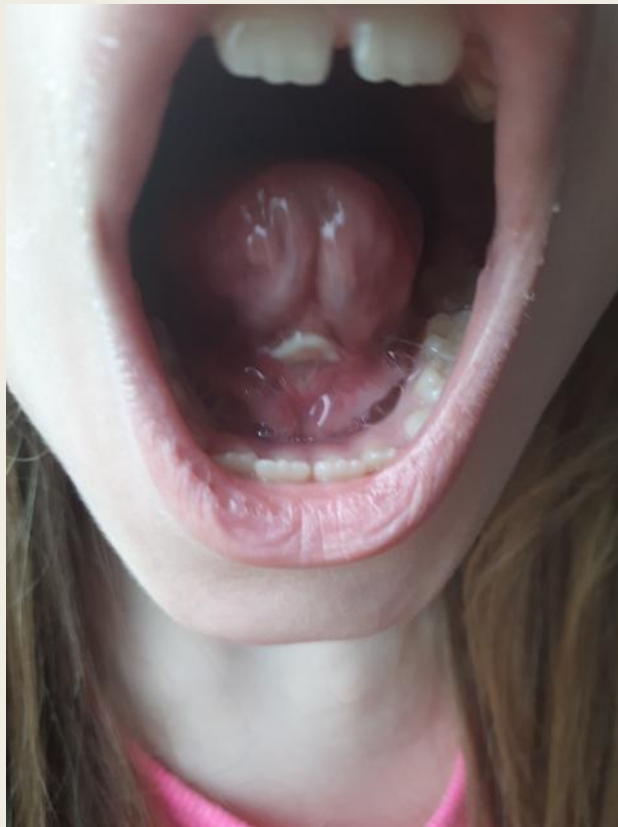



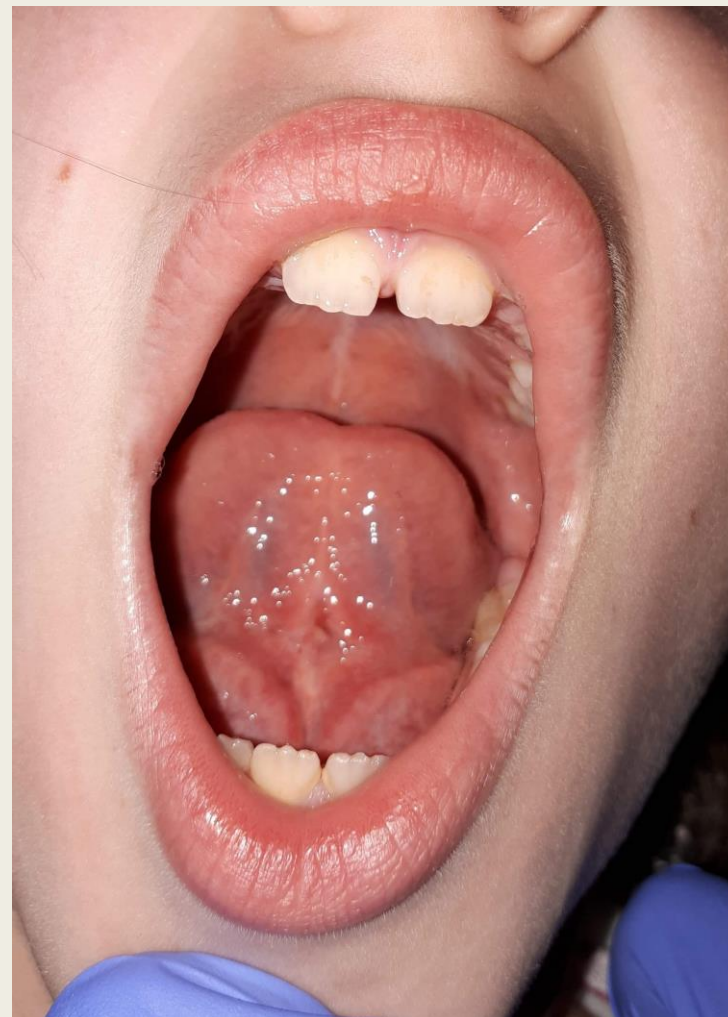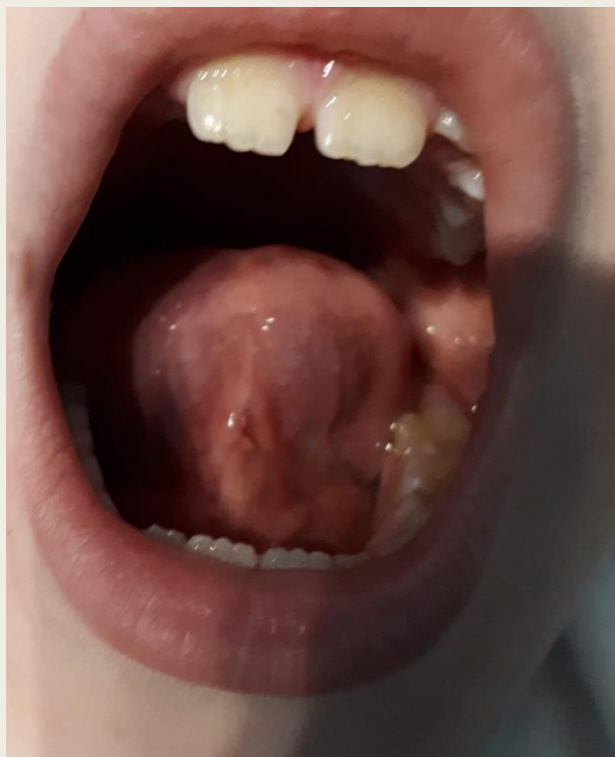3 dni po zbiegu - brzegi rany  
skoagulowane



5 dni po zabiegu - brzegi rany  
skoagulowane



2 tygodnie później - brzegi rany  
skoagulowane



ZROST

